Cirugía de la glándula submaxilar
Cirugía de la glándula sublingual

D Dehesdin
V Vinel

Resumen. – La glándula submaxilar y la glándula sublingual son, con la parótida, las tres glándulas salivales principales. Su patología es infecciosa, inflamatoria o tumoral. Mientras que la patología tumoral predomina en las parótidas (63 %), en las glándulas submaxilares y sublinguales se observan procesos infecciosos, litiásicos o no litiásicos, e inflamatorios en el 85 % de los casos [12]. Aunque la patología tumoral atañe ante todo a la cirugía, otras técnicas no cruentas actualmente también forman parte del arsenal terapéutico. La cirugía de las glándulas submaxilares y sublinguales está indicada en las patologías litiásicas, las más frecuentes, y en los casos de tumores benignos y malignos. Aunque la técnica quirúrgica está bien sistematizada, no está exenta sin embargo de complicaciones y, por este motivo, exige un buen conocimiento de la anatomía quirúrgica. Ante una litiasis submaxilar, debe analizarse la posibilidad de aplicación de otras técnicas tales como la endoscopia y la litotricia.

© 2001, Editions Scientifiques et Médicales Elsevier SAS, París. Todos los derechos reservados.

Palabras clave: resección submaxilar, anatomía quirúrgica, técnica, indicaciones, complicaciones, endoscopia, litotricia.

Cirugía de la glándula submaxilar

RESEÑA ANATÓMICA

La glándula submaxilar ocupa el compartimento submaxilar suprahioideo lateral, situado bajo las regiones linguales y sublinguales, por delante de las regiones parotídeas y carotídeas (*fig. 1*). El compartimento limita hacia arriba con el borde basilar del maxilar inferior y hacia abajo con el tendón intermedio del músculo digástrico y el hueso hioides.

La glándula submaxilar consta de una prolongación anterior profunda hacia la glándula sublingual, que se insinúa entre el músculo milohioideo en superficie y el músculo hiogloso en profundidad. La cara externa o superficial de la glándula, que representa la vía quirúrgica de acceso, está cubierta por la piel, la fascia subcutánea, el músculo cutáneo y la aponeurosis cervical superficial *(fig. 2)*. La vena facial recorre la cara profunda de la aponeurosis, mientras que la rama mentoniana del nervio facial pasa entre la aponeurosis y el músculo cutáneo, a una distancia variable del borde basilar del maxilar inferior.

La cara interna de la glándula *(fig. 3)* reposa, de delante atrás, sobre los músculos milohioideo, hiogloso, estilohioideo y el vientre posterior del digástrico. La arteria facial corre a lo largo de esta cara profunda, de abajo arriba, y luego a lo largo del borde superior de la glándula.

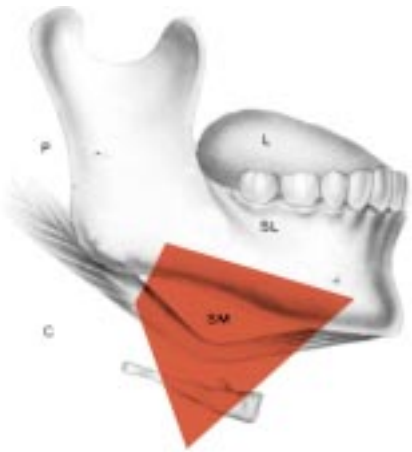

1 *Situación general del compartimento submaxilar según Carpentier [6]. P: región parotídea; L: región lingual; SL: región sublingual; SM: región submaxilar; C: región carotídea.*

El nervio lingual se relaciona también con esta cara interna, con la que se conecta mediante fibras secretoras parasimpáticas; fijado así a la glándula, el nervio describe una curva de concavidad superior. El conducto excretor de la glándula, o conducto de Wharton, asoma al exterior en la

Danièle Dehesdin : *Professeur des Universités, praticien hospitalier.*
Valérie Vinel : *Chef de clinique-assistant.*

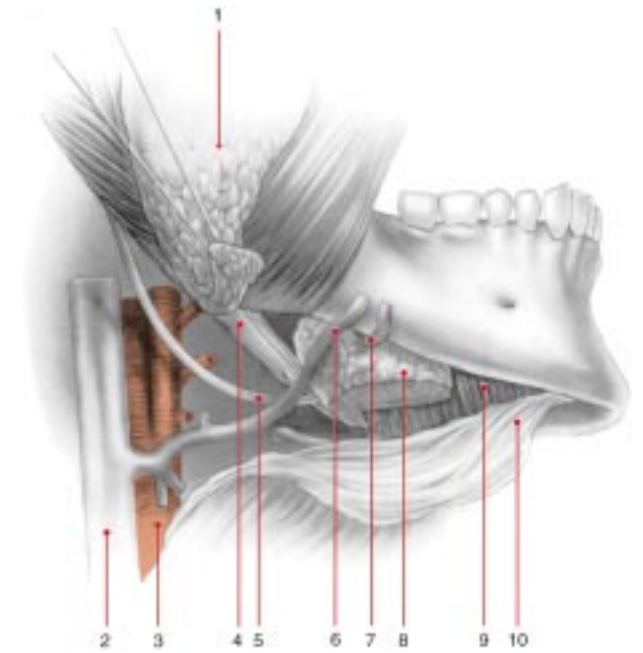

2 *Vista inferoexterna de la glándula submaxilar (según Carpentier)* [6]. *1. Glándula parótida; 2. vena yugular externa; 3. eje carotídeo; 4. vientre posterior del músculo digástrico; 5. nervio hipogloso; 6. vena facial; 7. arteria facial; 8. glándula submaxilar seccionada; 9. músculo milohioideo; 10. aponeurosis cervical superficial, seccionada y apartada.*

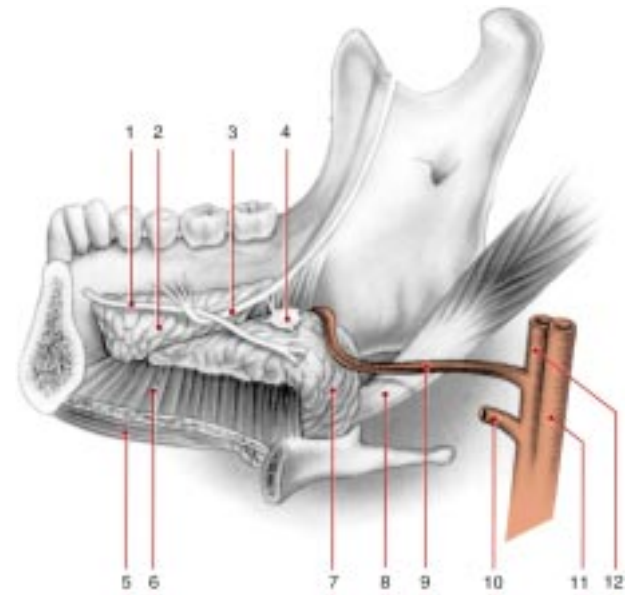

2 *Vista interna de la glándula submaxilar (según Carpentier)* [6]. *1. Conducto de Wharton; 2. glándula sublingual; 3. nervio lingual; 4. ganglio submaxilar; 5. vientre anterior del músculo digástrico; 6. músculo milohioideo; 7. glándula submaxilar; 8. vientre posterior del músculo digástrico; 9. arteria facial; 10. arteria lingual; 11. carótida interna; 12. carótida externa.*

cara profunda de la glándula submaxilar, justo por detrás del músculo milohioideo. A continuación, asciende entre los músculos hiogloso y milohioideo y cruza el trayecto del nervio lingual, pasando primero por dentro y luego por fuera de éste. Luego llega al piso de la boca, donde pasa de atrás adelante por dentro del músculo geniogloso y por fuera de la glándula sublingual, para abocar finalmente por un pequeño orificio saliente, situado por fuera del frenillo lingual.

INDICACIONES QUIRÚRGICAS

Patología litiásica

La inflamación crónica litiásica de la glándula submaxilar y la litiasis del conducto de Wharton son, sin lugar a dudas, las indicaciones más frecuentes de cirugía de la glándula submaxilar y de su conducto excretor.

Los elementos clínicos, la evolución y las técnicas por imágenes permiten a menudo establecer el diagnóstico.

El tratamiento quirúrgico debe realizarse un tiempo después de un episodio infeccioso para facilitar la intervención. A pesar de todo, la disección de la glándula suele ser laboriosa y hemorrágica debido a las alteraciones inflamatorias y, posteriormente, cicatrizales, producidas por cada acceso infeccioso.

Si los cálculos sólo se presentan en el trayecto del conducto de Wharton y la glándula continúa siendo funcional, bastará solamente con una intervención quirúrgica realizada en el conducto. Si la litiasis afecta únicamente a la glándula submaxilar, se deberá llevar a cabo una extirpación quirúrgica de dicha glándula. Si a esto se asocian uno o varios cálculos en la vía excretora, poco accesible por vía cervical, se realizará conjuntamente una intervención endobucal.

En el caso de una litiasis intraductal se puede recurrir a una técnica endoscópica.

La litotricia intra o extraductal debe tenerse en cuenta como posibilidad en el caso de litiasis no accesibles por vía intrabucal, cualquiera que sea el tamaño del cálculo [19]. Ésta se lleva a cabo bajo control ecográfico [1, 16, 29].

Patología tumoral

Es mucho menos frecuente y según los diferentes autores, representa entre el 5 y el 25 % de las indicaciones de submaxilectomía. Se trata sobre todo de tumores primitivos de la glándula, sean benignos o malignos. En comparación con los tumores parotídeos, los de la glándula submaxilar son malignos más frecuentemente, con un porcentaje que oscila entre el 40 y el 60 % de los casos, según las series [13, 14, 30, 31, 35].

Entre los tumores benignos, los adenomas pleomorfos o tumores mixtos representan más de la mitad de los casos; también se encuentran adenomas, quistes y cistadenomas papilares linfomatosos.

Los tumores malignos principales son los cilindromas o carcinomas adenoides quísticos y los tumores mucoepidermoides. Los adenocarcinomas, epiteliomas, linfomas, sarcomas y los carcinomas anaplásicos son menos frecuentes.

En lo que se refiere a las metástasis submaxilares, éstas se observan esencialmente en el marco de tumores de localización regional, ya sean en el maxilar inferior, labiales, bucales o faríngeas, como consecuencia de extensión progresiva, o bien por vía linfática o hematógena.

Patología infecciosa crónica

Puede tratarse de infecciones inespecíficas.

La exéresis quirúrgica sólo es pertinente en caso de resistencia a los tratamientos antibióticos o de recidivas subintrantes. La intervención quirúrgica debe realizarse idealmente tiempo después del episodio infeccioso.

En la actualidad no es excepcional encontrar una localización tuberculosa, existan o no antecedentes de tuberculosis pulmonar. El tratamiento quirúrgico puede ser aconsejable inicialmente, en caso de formación de un absceso con prefistulización o para obtener una muestra bacteriológica. Por regla general, la cirugía sólo procede en el curso de un trata-

miento medicamentoso prolongado y bien llevado con agentes antituberculosos. También puede utilizarse para eliminar eventuales residuos, teniendo siempre presente la dificultad de la disección quirúrgica en estos casos y los riesgos de cicatrización prolongada y de una calidad estética poco satisfactoria.

Patología inflamatoria y disinmunitaria

En patologías tan diversas como la sarcoidosis, la histiocitosis, la púrpura reumatoide y los síndromes secos, la afección glandular suele ser bilateral y se asocia con otras afecciones, ya sean de tipo glandular o de otros órganos.

El tratamiento es fundamentalmente médico. La cirugía puede servir para precisar un diagnóstico dudoso o para el caso de una tumefacción residual durante la terapéutica medicamentosa.

Vías de acceso submaxilares y transmaxilares interiores con y sin osteotomías maxilares

Estas vías de acceso pueden ser necesarias para el tratamiento quirúrgico de patologías de la fosa infratemporal o parafaríngea lateral alta, e incluso de la base del cráneo. En tales casos, una resección submaxilar puede ser necesaria para facilitar el acceso a la lesión.

Sialorrea

Ciertas afecciones neurológicas que se presentan tanto en el niño como en el adulto dan lugar a una sialorrea que puede ser muy incapacitante en términos sociales y familiares. Esta sialorrea no se debe a una secreción salival excesiva sino a una incompetencia de los músculos de la lengua y del velo del paladar, que dificulta la deglución. En este caso, la glándula submaxilar produce por sí sola el 70 % de la secreción salival.

Aparte de los tratamientos medicamentosos y radioterápicos utilizados habitualmente para combatir la silorrea, se ha descrito una serie de procedimientos quirúrgicos entre los que se encuentran la resección submaxilar y la derivación de su conducto excretor.

RIESGOS DE LA CIRUGÍA DE LA GLÁNDULA SUBMAXILAR Y DEL CONDUCTO DE WHARTON

Rama mentoniana del nervio facial

Constituye sin lugar a dudas el principal peligro de la resección submaxilar. El nervio, situado entre el plano de la aponeurosis y del músculo cutáneo, pasa a una distancia variable del borde inferior del maxilar inferior y normalmente hasta unos 4 cm por debajo del borde basilar. La rama mentoniana puede resultar lesionada al realizar la incisión o al descubrir la cara superficial de la glándula.

Así entonces, la incisión debe ser suficientemente baja, frente al hueso hioides, o por lo menos a 4 cm de la rama maxilar horizontal, y con el paciente ubicado en posición operatoria, es decir, con la cabeza ligeramente hiperextendida y girada. Algunos cirujanos han propuesto que durante la disección de la glándula, se descubra sistemáticamente el nervio a la salida de la glándula parótida, en el punto en que cruza por delante de la vena comunicante intraparotídea; parece más seguro no intentar identificar el nervio, sino realizar una disección en contacto con la cápsula de la glándula, por debajo de la aponeurosis cervical superficial y del plano de la vena facial, de tal manera que se pueda separar el nervio superficialmente, librándolo así de cualquier peligro. Además del riesgo de corte, la rama mentoniana del nervio facial puede resultar lesionada por el separador utilizado por el ayudante para levantar el colgajo superior durante la disección. La parálisis resultante suele remitir en unas pocas semanas. A veces, es necesario sacrificar deliberadamente el nervio por razones oncológicas.

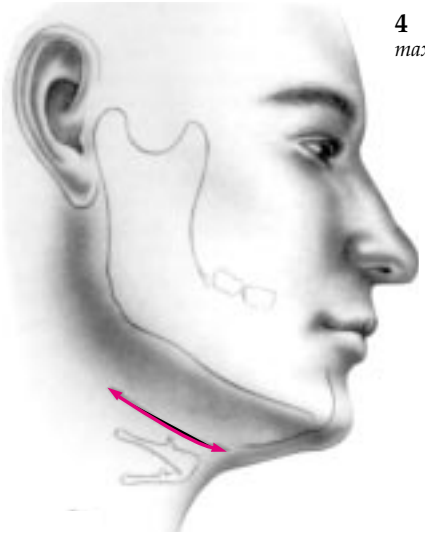

4 *Técnica de resección submaxilar. Incisión cutánea.*

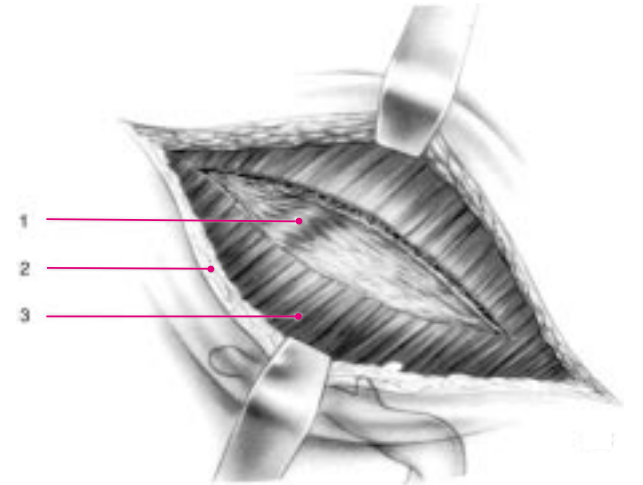

5 *Técnica de resección submaxilar.*
1. Vena facial bajo el plano aponeurótico; 2. bordes cutáneos; 3. incisión del músculo cutáneo

Nervio lingual

El nervio lingual queda expuesto durante la disección de la cara profunda de la glándula submaxilar, o bien al acceder al conducto de Wharton por vía endobucal. En las afecciones inflamatorias crónicas, las alteraciones cicatrizales fibrosas pueden dificultar su localización y posterior disección.

Nervio hipogloso

El par craneal XII puede quedar expuesto en el curso de la intervención tanto en el polo inferior de la glándula, como en su borde anterior, y también cuando se realiza la disección de su conducto excretor, en el piso de la boca.

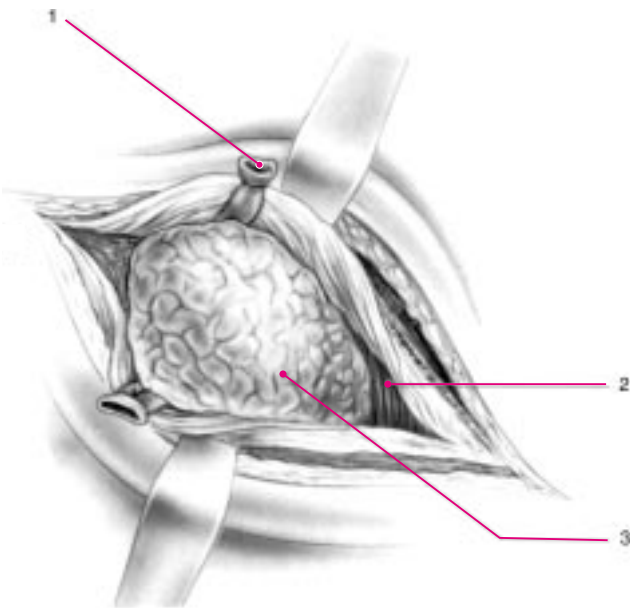

6 *Técnica de resección submaxilar. Ligadura de la vena facial. Incisión de la aponeurosis sobre la cara externa de la glándula submaxilar.*
1. Vena facial; 2. músculo milohioideo; 3. glándula submaxilar (cara superficial).

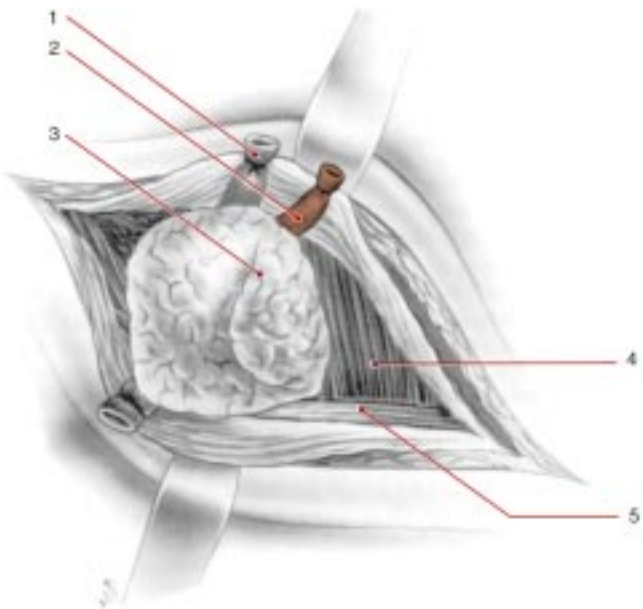

7 *Técnica de resección submaxilar.*
1. Vena facial; 2. arteria facial; 3. glándula submaxilar; 4. músculo milohioideo; 5. Vientre anterior del músculo digástrico por debajo de la aponeurosis.

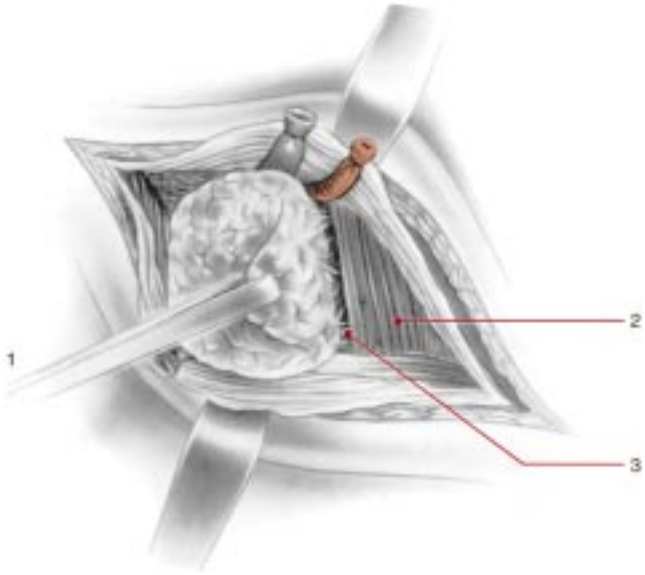

8 *Técnica de resección submaxilar.*
1 Pinza de tracción; 2. músculo milohioideo; 3. sección de las adherencias vasculares del músculo milohioideo.

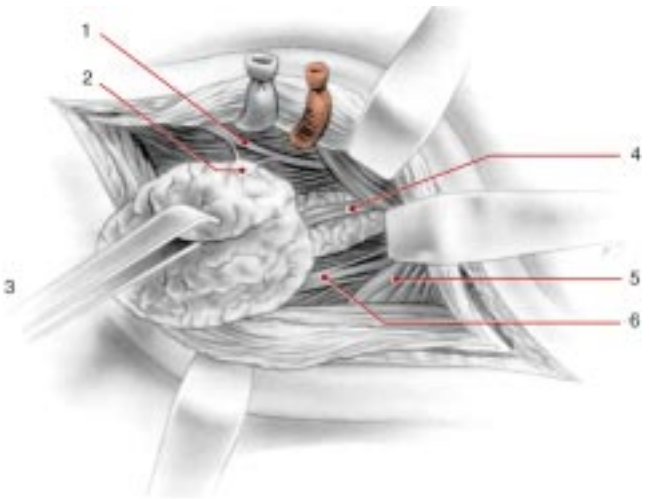

8 *Técnica de resección submaxilar.*
1. Nervio lingual; 2. ganglio submaxilar; 3. pinza de tracción de la glándula submaxilar; 4. conducto de Wharton; 5. músculo milohioideo, apartado por el separador; 6. nervio hipogloso bajo la aponeurosis del compartimento.

TÉCNICA QUIRÚRGICA

■ *Resección submaxilar* (*figs. 4 a 11*)

La intervención se lleva a cabo bajo anestesia general y con intubación, preferentemente por vía nasal, para permitir una palpación endobucal asociada, que a veces resulta necesaria. El enfermo se debe situar en decúbito dorsal, con la cabeza hiperextendida (ya sea bajando la cabecera o bien poniendo una almohadilla bajo los hombros), y ligeramente girada hacia el lado sano.

El campo operatorio abarca desde la punta del mentón y la comisura labial por delante, hasta el lóbulo de la oreja por detrás, con el fin de despejar toda la región cervical anterior y lateral. La incisión se traza, si es posible, aprovechando un pliegue natural del cuello. Es curvilínea, de concavidad superior y se sitúa a la altura del cuerpo del hueso hioides, por lo menos 4 cm más abajo del borde inferior de la rama horizontal del maxilar inferior *(fig. 4)*. Dicha incisión mide en promedio 5 a 6 cm y se extiende por delante desde el asta menor del hueso hioides y por detrás hasta el borde anterior del músculo esternocleidomastoideo. La incisión del bisturí comprende sucesivamente la piel, el tejido subcutáneo y el músculo cutáneo del cuello, sin desprender este último del plano profundo *(fig. 5)*. En ese momento se puede ver la aponeurosis cervical superficial, bajo la cual aparecen claramente la glándula y la vena facial. Se debe hacer hemostasia de

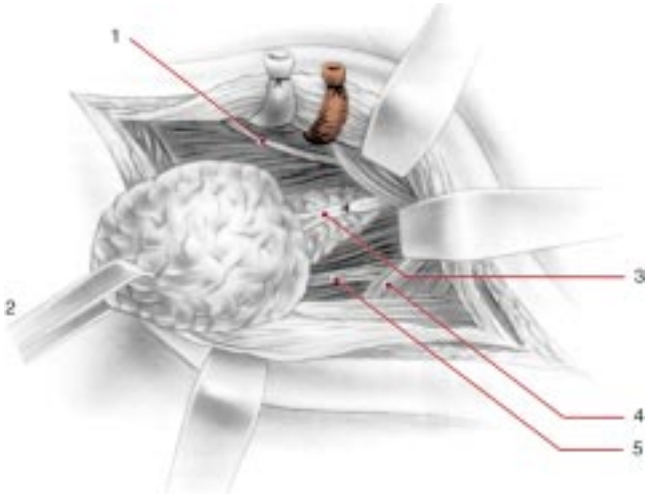

10 *Técnica de resección submaxilar.*
1. Nervio lingual; 2. pinza de tracción; 3. conducto de Wharton; 4. músculo milohioideo; 5. nervio hipogloso.

11 *Técnica de resección submaxilar. Cierre cutáneo. Puntos separados o sutura intradérmica continua. Drenaje de Redon.*

12 *Corte del piso de la boca (según Guerrier)* [15].
1. Músculo hipogloso; 2. músculo milohioideo; 3. nervio lingual; 4. arteria facial; 5. origen del conducto excretor; 6. nervio hipogloso; 7. vena lingual; 8. glándula submaxilar.

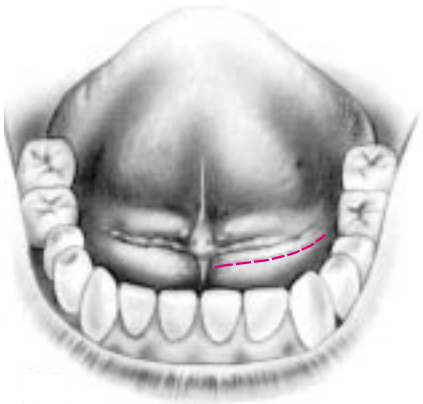

13 *Cirugía del conducto de Wharton.*

los bordes de la incisión mediante electrocoagulación. Una vez abierta la aponeurosis cervical superficial, queda al descubierto la cara superficial de la glándula, por delante de la vena facial, que se secciona después de ligarla con hilo reabsorbible *(fig. 6)*. Se aparta hacia arriba y hacia atrás el colgajo de piel y músculo cutáneo y se diseca la cara superficial de la glándula a ras de su cápsula, por debajo de la aponeurosis cervical superficial y de la vena facial. Esto es esencial para conservar la rama mentoniana del par VII *(fig. 7)*. La glándula se desprende del vientre anterior del músculo digástrico por delante y por destrás abriendo la vaina del músculo; se desprende la glándula por delante y por arriba, en la región submentoniana y seguidamente se separa en profundidad y progresivamente, del borde posterior del músculo milohioideo, después de haber electrocoagulado o ligado poco a poco los pedículos arteriovenosos milohioideos, para evitar su retracción al interior del músculo *(fig. 8)*. Los separadores, ubicados por debajo del plano aponeurótico, dejan visible por arriba, verticalmente a la comisura labial y sobre el borde basilar del maxilar inferior, la arteria facial, que sube a la cara profunda de la glándula submaxilar. Según se estime necesario, esta arteria puede disecarse y conservarse hasta su orificio sobre la arteria carótida externa, o bien puede seccionarse por debajo del borde saliente del maxilar inferior tras realizar una ligadura con hilo no reabsorbible. La tracción de la glándula submaxilar hacia abajo permite liberar el polo posterior de la glándula y su cara profunda desde detrás hacia delante. La arteria facial se libera cerca de su punto de origen, frente al vientre posterior del músculo digástrico, y luego se liga y se secciona a este nivel. Posteriormente el separador de Farabeuf del ayudante fija el músculo milohioideo y un segundo separador levanta la rama horizontal del maxilar inferior *(fig. 9)*.

Así, quedan expuestos tanto la prolongación interna y anterior de la glándula hacia el piso de la boca, como el nervio lingual y el conducto de Wharton, que se insinúan entre el músculo milohioideo y el músculo hiogloso. La dirección del nervio lingual en forma de «V» se modifica debido a la tracción de elementos vasculares y nerviosos que se extienden hasta el ganglio submaxilar que conecta el nervio lingual con la glándula. Estos elementos vasculonerviosos se seccionan después de ligarlos a nivel de la glándula, con el fin de evitar una posible lesión del nervio lingual. Una vez liberado, este último asciende por debajo del borde inferior de la mandíbula. En este punto la glándula submaxilar solamente está

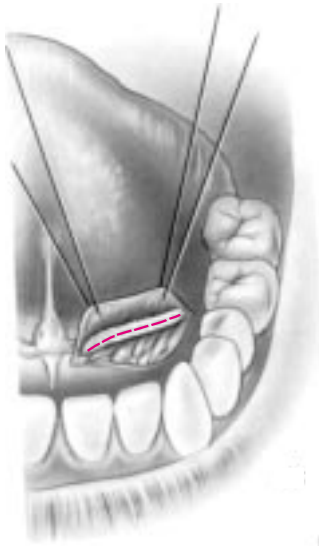

14 *Cirugía del conducto de Wharton. Incisión del conducto.*

unida al conducto de Wharton y a su prolongación anterior profunda *(fig. 10)*. El conducto de Wharton se secciona entre dos pinzas, lo más cerca posible del piso de la boca, observando atentamente el nervio lingual, que debe conservarse. Por debajo de la aponeurosis profunda, se observa con claridad el nervio hipogloso, acompañado de las venas linguales. La glándula debe enviarse al laboratorio de anatomía patológica. Se comprueba la hemostasia del compartimento submaxilar y, especialmente, la de las ligaduras de los vasos faciales. Después de colocar un drenaje de Redon-Jost, se procede al cierre de la vía de acceso, el que se lleva a cabo en dos planos: un plano subcutáneo que fija el músculo cutáneo con puntos de sutura invertidos, realizados con hilo reabsorbible y un plano cutáneo con puntos separados realizados también con hilo reabsorbible o con sutura continua intradérmica *(fig. 11)*. Se pone un apósito no circular ligeramente compresivo. A las 48 horas, se retira el drenaje aspirador y se quita el apósito. La antibioterapia como norma de tipo probabilista resulta discutible y depende de la intensidad de los fenómenos inflamatorios o infecciosos. Lo más frecuente es que se recurra a una profilaxis antibiótica perioperatoria.

■ *Vaciamiento submentomaxilar*

Se lleva a cabo en caso de tumor maligno primitivo o metastásico de la glándula salival o de tumores ganglionares del compartimento submaxilar y se asocia por regla general a una limpieza cervical completa, ya sea de tipo funcional o radical. Esta técnica se detalla en el capítulo dedicado a los vaciamientos ganglionares cervicales. En este caso, y por imperativos oncológicos, debe sacrificarse a veces el nervio lingual y/o el nervio hipogloso.

■ *Cirugía de la litiasis del conducto de Wharton* *(figs. 12, 13, 14)* [26]

La intervención se realiza bajo anestesia local o, de ser posible, bajo anestesia general con intubación nasal. Se sitúa al paciente en posición de Rose. Un separador de boca expone la cavidad bucal y un hilo de tracción atraviesa la punta de la lengua para desplazarla hacia arriba, hacia el lado sano. Los cálculos más superficiales, ubicados bajo la mucosa bucal, son fácilmente palpables con un dedo. Si su ubicación es muy posterior, puede ser más difícil de palpar complicando así su localización durante la disección. Ciertos cirujanos cateterizan el conducto de Wharton y bloquean el catéter cuando entra en contacto con el cálculo.

Para disminuir la hemorragia local se ha propuesto la infiltración del piso de la boca mediante lidocaína con adrenalina, aunque ello dificulta la palpación del cálculo. Se practica una incisión con el bisturí en la mucosa del piso de la boca, en su área anterolateral, frente al cálculo, teniendo cuidado de no dañar la carúncula salival y abombando el piso bucal con ayuda de dos dedos colocados en forma de gancho bajo el borde inferior de la rama horizontal del maxilar inferior. Bajo la mucosa aparece el conducto de Wharton, al que se debe hacer una insición siguiendo su eje mayor. De este modo, se puede expulsar fácilmente el cálculo, o con una cureta en caso de concreciones calcáreas. Con una pinza de punta roma cerrada o con una sonda que cateterice la luz del conducto de Wharton, se comprueba que no existan obstáculos proximales o distales a la incisión.

Se realiza la hemostasia de los bordes de la herida. La vía de acceso no se sutura. Se prescriben curas bucales durante unos días. Se puede recomendar antibioterapia si la saliva es puriforme.

■ *Cirugía de la litiasis del origen del conducto excretor de la glándula submaxilar*

Esta intervención está indicada casi exclusivamente en caso de cálculos únicos voluminosos.

Compleja debido a las adherencias residuales después de infecciones o por la dificultad de localización del cálculo, esta cirugía además presenta riesgos tales como hemorragia o lesión del nervio lingual. Por este motivo, a veces es preferible descartarla y optar por una resección submaxilar por vía externa.

Se sitúa al paciente en decúbito dorsal, con la cabeza ligeramente extendida. Se debe instalar un catéter en el conducto de Wharton, empujándolo cuidadosamente hasta su origen para evitar una broncoaspiración.

La anestesia local es incómoda y dificulta la localización. Debe dirigirse hacia atrás del piso de la lengua hasta tocar el cálculo.

Para una mayor comodidad del paciente y del cirujano, es preferible utilizar anestesia general con intubación nasotraqueal.

Se practica una incisión en la mucosa del piso de la boca, lateralmente, y luego se procede a disecar lentamente, mediante discisión de las fibras musculares situadas entre los músculos milohioideo e hipogloso. Para realizar la hemostasia de las venas linguales, bastante profundas, lo más recomendable es la electrocoagulación bipolar, que permite proteger el nervio hipogloso situado en contacto con ellas.

Esta disección suave, en contacto con la cara profunda de la glándula, va llegando poco a poco al origen del conducto, al que se le debe hacer una incisión siguiendo su eje mayor, después de haber localizado el conducto de Wharton previamente cateterizado y el nervio lingual que lo rodea por debajo. El cálculo se elimina mediante la presión de la saliva o con una cureta.

La sutura de la mucosa, realizada con hilo reabsorbible, debe ser parcial, es decir no totalmente hermética, teniendo cuidado de no incluir en ella el conducto de Wharton, el que debe conservar el catéter hasta el final de la intervención.

En el postoperatorio son necesarias curas locales mediante enjuagues bucales. La antibioterapia inmediata resulta discutible a no ser que exista una clara infección salival.

■ *Derivación de los conductos de Wharton* [3, 4, 5, 8, 20, 28, 34]

La operación debe realizarse bajo anestesia general con intubación nasal y con la cabeza en posición de Rose. En el fondo de la cavidad bucal se coloca un *packing* para evitar inhalaciones de sangre durante la intervención quirúrgica. El ciru-

15 *Derivación del conducto de Wharton.*

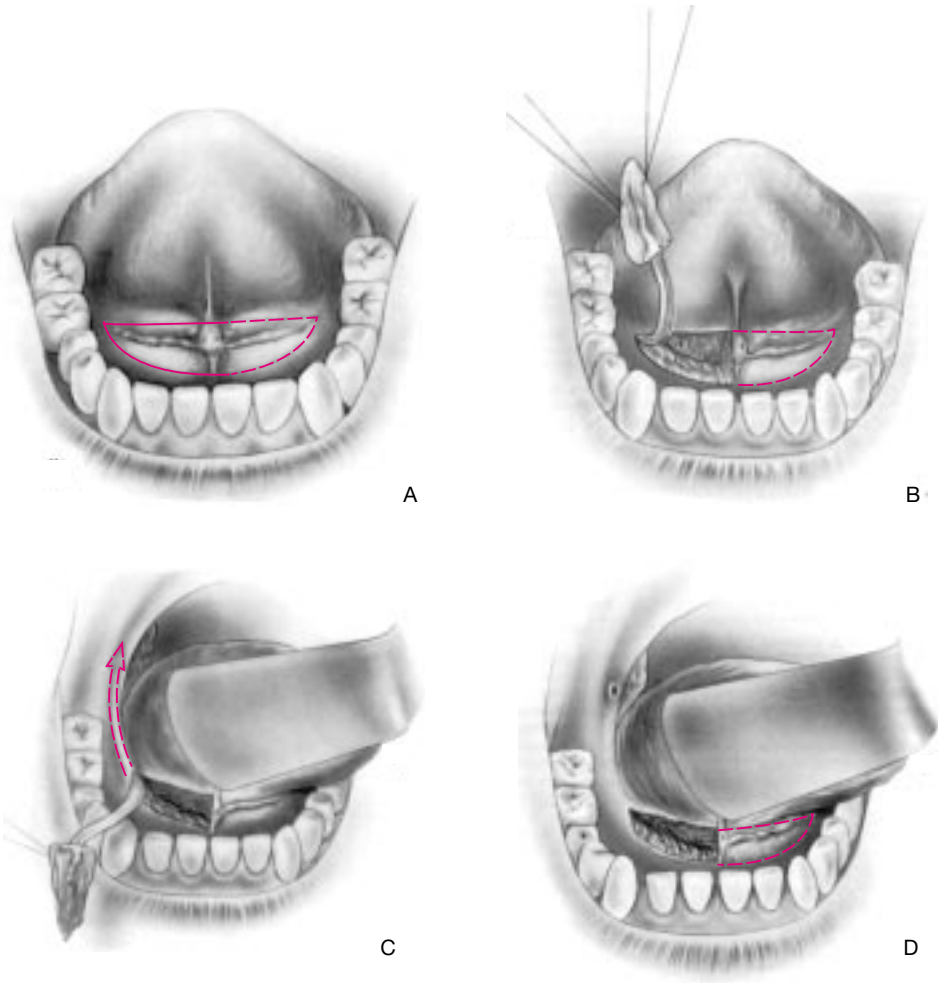

jano puede utilizar una lámpara frontal. Éste se sitúa primero a la cabecera del enfermo y después lateralmente, en el lado en que va a realizarse la intervención. Primero se realiza una incisión fusiforme de 3 cm por 1 cm, que circunscribe las dos carúnculas salivales a nivel de la región anterior del piso de la boca *(fig. 15A)*. Luego se levanta el colgajo mucoso seccionándolo sobre la línea mediana para formar dos triángulos mucosos idénticos, centrados sobre una carúncula salival. Cada colgajo se fija con un hilo de tracción. Se sigue esta técnica primero en un lado y luego en el otro *(fig. 15B)*. Con la punta de las tijeras se diseca poco a poco el conducto de Wharton, de delante hacia atrás, hasta dejar al descubierto el nervio lingual, de unos 3 a 4 cm de largo. Se crea un túnel submucoso en el piso bucal posterior, en dirección a la base del pilar anterior de la amígdala, donde se deben reimplantar el colgajo mucoso y la carúncula *(figs. 15C, D)*.

De esta manera, el drenaje de la glándula submaxilar se desvía directamente hacia la orofaringe. A veces es necesario llevar a cabo al mismo tiempo una amigdalectomía para evitar una sepsis por contigüidad. Los bordes del colgajo mucoso se suturan con hilo reabsorbible a la mucosa del pilar anterior de la amígdala. Por último, se sutura la incisión de la región anterior del piso de la boca. Se aconseja una antibioterapia intraoperatoria y postoperatoria para impedir que se produzca una submaxilitis postoperatoria.

Ciertos cirujanos prefieren hacer desembocar el conducto de Wharton en el compartimento amigdalino, es decir por detrás del pilar anterior, y en ocasiones después de haber practicado previamente una amigdalectomía.

TÉCNICAS NO CRUENTAS

Microendoscopia

Aconsejada por ciertos autores, la microendoscopia se realiza con endoscopios de 2 a 2,7 mm de diámetro. Hay quienes utilizan el material de artroscopia temporomaxilar [36]. Ciertos endoscopios están provistos de un conducto operador de 1 mm [2].

Se realiza una esfinterotomía del orificio del conducto de Wharton y luego se introduce el endoscopio. De esta manera, el cálculo se puede ver y seguidamente extraer por succión o con una micropinza «canasta» [19, 25].

La endoscopia permite también realizar un control después de una litotricia ya sea para investigar la existencia de cálculos residuales, para evaluar el calibre de la vía excretora, o para detectar anomalías de la mucosa del conducto o pólipos [25].

La endoscopia ofrece la ventaja de no ser traumática y de no presentar complicaciones, ni dificultades técnicas. Además, muy pocas veces resulta impracticable: en cinco casos de 46 según Nahlieli y en 12 casos de 39 según Arzoz [2, 25].

Litotricia

Esta técnica se puede aplicar sea cual sea la composición química de los cálculos.

La litotricia intracorpórea se realiza con un láser pulsado de una longitud de onda de 504 nm o, más eficazmente, mediante energía neumobalística [2]. Requiere un control endos-

cópico permanente [17]. Está indicada en las litiasis del origen del conducto excretor, en las que permite un tratamiento definitivo y completo en el 50 % de los casos. En los casos restantes, la fragmentación de los cálculos permite su expulsión espontánea y hace que la litiasis sea asintomática [17].

La litotricia extracorpórea —utilizada por primera vez en 1989 en una litiasis parotídea— debe hacerse con un instrumento específico para las glándulas salivales, por motivos de potencia, de focalización, de posicionamiento del paciente durante la sesión y para evitar lesionar los tejidos contiguos [19]. El litotritor piezoeléctrico parece ser el más apto [36], aunque algunos médicos utilizan un generador electromagnético miniaturizado [19].

La localización se realiza mediante ecografía, con sondas de 7,5 a 10 MHz. La sesión se lleva a cabo en régimen ambulatorio y sin anestesia, sin embargo, hay autores que recomiendan una anestesia local del nervio dentario inferior para mejorar la tolerancia [1].

Una prueba previa realizada masticando chicle permite evaluar la secreción y la excreción salival [36]. Se recomienda utilizar protecciones dentarias y auditivas [29]. Son contraindicaciones el embarazo y los trastornos de la hemostasia, así como la imposibilidad de localizar la litiasis en la ecografía. La litotricia debe hacerse transcurrido algún tiempo desde un episodio infeccioso o inflamatorio. La fuente utilizada, de forma cilíndrica o cónica, debe tener una distancia focal de 2,4 a 3 mm. Por término medio, se hacen 1 200 disparos por sesión, con una energía promedio de 12 kV, a razón de 0,5 a 2 disparos/seg. Por lo común, se necesitan varias sesiones.

Sus indicaciones son las litiasis no accesibles por la vía oral, cualquiera sea la localización y el volumen del cálculo [1, 19]. Otros autores reservan la litotricia sólo para las litiasis de tamaño pequeño que se sitúan dentro de los canales [29]. Según Iro, una litiasis con cálculos de más de 12 mm debe tratarse mediante exéresis quirúrgica.

Según los diferentes autores, del 80 al 97 % de los pacientes son asintomáticos. En el 33 al 67 % de los casos, el control ecográfico y la endoscopia confirman la ausencia de litiasis residual [1, 19, 29].

COMPLICACIONES POSTOPERATORIAS

■ *Después de una cirugía de la glándula submaxilar* [24]

Parálisis de la rama mentoniana

Aunque transitoria, esta afección es bastante frecuente y se manifiesta en la parálisis de la comisura labial, de la mitad del labio inferior y de los músculos cutáneos homolaterales del cuello. Produce dificultades de dicción y de alimentación y da lugar a una asimetría poco estética al abrir la boca o al sonreír. Según los diferentes autores, se observa en el 7 al 18 % de los casos [23, 32].

Recordemos que durante la intervención quirúrgica de la glándula, su tratamiento es preventivo.

Parálisis del nervio lingual

Produce una anestesia gustativa y sensitiva de la hemilengua móvil correspondiente y parestesias a veces dolorosas. Como consecuencia de estas alteraciones, los pacientes pueden sufrir quemaduras y mordeduras de lengua. Se ha observado en el 3 al 6 % de los casos [23, 32].

Parálisis del nervio hipogloso

Es causante de una parálisis motora de la hemilengua homolateral. Es poco frecuente (0 a 6 %) [23, 32] y da lugar a una desviación de la lengua hacia el lado paralizado, acompañada de fasciculaciones y atrofia.

16 *Cirugía de la ránula.*

17 *Marsupialización del quiste y sutura a los bordes de la mucosa.*

Hemorragia postoperatoria

De importancia variable, ésta es problemática cuando procede de la arteria facial, exigiendo una nueva intervención inmediata. El hematoma postoperatorio es más frecuente y debe impedirse mediante una hemostasia cuidadosa del compartimento antes de cerrarlo.

Infección postoperatoria

Es quizás más frecuente en el contexto de una patología infecciosa crónica. Lo ideal es que la intervención se realice cuando ya ha transcurrido cierto tiempo desde un episodio agudo. En este caso, se debe recurrir a una antibioterapia profiláctica sistemática.

■ *Después de la cirugía del conducto de Wharton*

Submaxilaritis aguda precoz

Se trata con antibioterapia y curas locales. El paso a la cronicidad exige realizar una resección submaxilar.

18 *Disección submucosa de las paredes del quiste.*

Ránula sublingual

Esta complicación clínica se observa en el 5 al 20 % de los casos. Se desarrolla dentro de los 6 meses posteriores a la intervención.

Se explica por el drenaje múltiple de la glándula sublingual; en parte hacia el conducto de Wharton y en parte directamente a la mucosa bucal. Teniendo en cuenta su relativa frecuencia, ciertos cirujanos llevan a cabo de una sola vez la derivación del conducto de Wharton y la ablación de la glándula sublingual.

Cirugía de la glándula sublingual

RESEÑA ANATÓMICA

La glándula sublingual es la más pequeña de las tres glándulas salivales principales. Está situada en la parte lateral del piso de la boca, justo por debajo de la mucosa, en la fosa sublingual, que deja su huella en la cara interna de la rama horizontal del maxilar inferior. La glándula se relaciona por detrás con la prolongación anterointerna de la glándula submaxilar, por delante con su homóloga contralateral, por debajo con el músculo milohioideo a nivel de su inserción en el maxilar inferior, exteriormente con la cara interna del maxilar inferior, e interiormente con el músculo geniogloso, del que está separada de arriba a abajo por el nervio lingual, por el conducto de Wharton y por el nervio hipogloso. El drenaje de la glándula se realiza a través de múltiples conductos excretores que desembocan tanto en el conducto de Wharton, como directamente en la mucosa gingivolingual. A veces es posible distinguir un conducto excretor más importante, el conducto de Bartholin, que termina en el conducto de Wharton o cerca de su desembocadura, en la carúncula salival.

INDICACIONES QUIRÚRGICAS

La patología de la glándula sublingual es mucho menos frecuente que la de las otras dos glándulas salivales principales y en general se limita a las ránulas y a los tumores benignos y malignos. Estos últimos no se detallarán, ya que su tratamiento es idéntico al de los tumores malignos del piso de la boca.

■ *Ránula*

Es un quiste adquirido por retención mucoide, cuyo contenido mucoso es extraglandular. El quiste se localiza en el piso de la boca, pudiendo extenderse hacia la región cervical. Por lo general es unilateral. Estos quistes pueden ser consecuencia de traumatismos locales (sobre todo dentarios o quirúrgicos), o de una obstrucción parcial de los conductos excretores de la glándula. Histológicamente es importante diferenciar los quistes epidérmicos o quistes simples, menos frecuentes, de los seudoquistes desarrollados a partir de una extravasación mucosa. En los primeros puede bastar con la realización de una marsupialización, mientras que en los segundos el riesgo de recidiva exige la resección de la glándula sublingual. En los quistes más pequeños (menores de 1 cm) aparecidos fuera del contexto de un traumatismo previo, es más aconsejable una exéresis del quiste que su marsupialización y, en caso de recidiva, es preferible una exéresis de la glándula. En el caso de quistes más voluminosos (de más de 1 cm), o de quistes de desarrollo cervical o consecuencia de traumatismos, se aconseja la exéresis conjunta del quiste y de la glándula [8, 9].

Las ránulas con extensión cervical, es decir, sublinguales y suprahioideas, dan origen a lesiones en forma de «alforja» cuyo istmo se sitúa a nivel del músculo milohioideo. A veces, estos quistes se pueden controlar completamente por vía cervical, después de ensanchar el istmo. Si esto no es posible, es necesario que la fase cervical se asocie con una fase endobucal destinada a la exéresis del componente bucal.

■ *Tumores benignos*

Casi siempre se trata de tumores mixtos o de tumores mucoepidermoides. El tratamiento adecuado es la exéresis completa de la glándula sublingual.

TÉCNICA QUIRÚRGICA

La intervención se realiza normalmente bajo anestesia general con intubación nasal y sólo a veces bajo anestesia local. El paciente se sitúa en posición de Rose, con un separador de boca y un hilo de tracción en la punta de la lengua (*fig. 16*).

■ *Marsupialización del quiste* (*fig. 17*)

Con un bisturí, se practica una incisión en la mucosa del piso de la boca y luego en el quiste, a lo largo de su eje mayor. Se vacía el contenido mucoide, lo que permite la resección de la parte superficial del quiste. Si la pared es demasiado fina, se puede realizar simultáneamente una resección en forma de «gajo de naranja» de la pared del quiste y de la mucosa. Seguidamente se suturan los bordes de las paredes del quiste a la mucosa del piso de la boca con hilo reabsorbible. Se aconseja que se hagan curas bucales durante algunos días.

■ *Exéresis del quiste* (*fig. 18*)

Esta intervención es delicada, ya que las paredes del quiste son muy finas y frágiles. Por lo tanto, se corre el riesgo de una abertura accidental del quiste y de su exéresis incompleta.

■ *Exéresis de la glándula sublingual*

Algunos autores proponen infiltrar primero el piso de la boca y cateterizar el conducto de Wharton para facilitar su localización.

La incisión de la mucosa del piso de la boca debe medir entre 4 y 5 cm de longitud, y debe seguir el eje mayor de la glándula sin dañar la carúncula salival. Luego se diseca la mucosa de ambos lados de la incisión con el fin de exponer y aislar progresivamente la glándula. Ésta se sujeta con una pinza atraumática para facilitar la disección.

El nervio lingual y el conducto de Wharton, situados por dentro de la glándula, se apartan suavemente con ayuda de un instrumento romo o de una torunda montada.

Por último, se comprueba la hemostasia del compartimento prestando atención especial a los vasos sublinguales y se realiza una sutura mucosa no hermética con hilo reabsorbible.
Después de la intervención deben utilizarse colutorios.

COMPLICACIONES

Hemorragia

Excepcionalmente se producen hemorragias, las que proceden de la arteria sublingual o del hematoma.

Herida del conducto de Wharton

Esta complicación es poco frecuente y menos peligrosa que la compresión por un hilo de sutura, y se puede prevenir mediante el cateterismo previo del conducto de Wharton.

Lesión del nervio lingual

Está relacionada con errores técnicos que se pueden evitar mediante una disección prudente y suave.

Recidiva de la ránula

Puede producirse si la marsupialización es insuficiente.

Cualquier referencia a este artículo debe incluir la mención del artículo original: Dehesdin D et Vinel V. Chirurgie de la glande sous-mandibulaire. Chirurgie de la glande sublinguale. Encycl Méd Chir (Editions Scientifiques et Médicales Elsevier SAS, Paris, tous droits réservés), Techniques chirurgicales - Tête et cou, 46-520, 2000, 10 p.

Bibliografía

[1] Aidan P, Dekerviller E, Tardif S, Moulonguet L, Monteil JP. Treatment of salivary gland calculi by extracorporeal lithotripsy. *Ann Otolaryngol Chir Cervicofac* 1996 ; 113 : 10-14

[2] Arzoz E, Santiago A, Esnal F, Palomero R. Endoscopic intracorporeal lithotripsy for sialolithiasis. *J Oral Maxillofac Surg* 1996 ; 54 : 847-850

[3] Bailey CM, Wadsworth PV. Treatment of the drooling child by the submandibular duct transposition. *J Laryngol Otol* 1985 ; 99 : 1111-1117

[4] Black RJ, Croft CB. Ranula: pathogenesis and management. *Clin Otolaryngol* 1982 ; 7 : 299-303

[5] Burton MJ, Leighton SE, Lund WS. Long-term results of submandibular duct transposition for drooling. *J Laryngol Otol* 1991 ; 105 : 101-103

[6] Carpentier A. Exposé et schémas d'anatomie. Paris : Maloine, 1962 : 1-106

[7] Chabtree GM, Yarington CT. Submandibular gland excision. *Laryngoscope* 1988 ; 98 : 1044-1045

[8] Crysdale WS. Management options for the drooling patient. *Ear Nose Throat J* 1989 ; 68 : 820-830

[9] Crysdale WS. Submandibular duct relocation for drooling. *Otolaryngol Head Neck Surg* 1989 ; 101 : 87-92

[10] Crysdale WS, Mendelsohn JD, Conley S. Ranulas: mucoceles of the oral cavity: experience in 26 children. *Laryngoscope* 1988 ; 98 : 296-298

[11] Cummings CW. Salivary glands, oral cavity, oropharynx, neck. In : Schuller E ed. Otorhinolaryngology, head and neck surgery. St Louis : CV Mosby, 1988 : 965-1066

[12] Eichel BS, Bray DA, Kaplan HJ. The overall management of salivary glands disorders. *Laryngoscope* 1981 ; 91 : 504-511

[13] Gallia LJ, Johnson JT. The incidence of neoplastic versus inflammatory disease in major salivary gland masses diagnosed by surgery. *Laryngoscope* 1981 ; 91 : 512-516

[14] Gallina E, Gallo O, Boccuzi S, Paradiso P. Analysis of 185 submandibular gland excisions. *Acta Otothinolaryngol Belg* 1990 ; 44 : 7-10

[15] Guerrier Y. Traité de technique chirurgicale ORL et cervicofaciale. In : Tome 4 : Cou et cavité buccale. Paris : Masson, 1988 : 226-248

[16] Iro H, Zenk J, Waldfahrer F, Benzel W. Current status of minimally invasive treatment methods in sialolithiasis. *HNO* 1996 ; 44 : 78-84

[17] Ito H, Baba S. Pulsed dye laser lithotripsy of submandibular gland salivary calculus. *J Laryngol Otol* 1996 ; 110 : 942-946

[18] Johns ME. The salivary glands: anatomy and embryology. *Otolaryngol Clin North Am* 1977 ; 10 : 261-271

[19] Katz P. A new therapeutic approach to salivary calculi: extracorporeal lithotripsy. *Rev Stomatol Chir Maxillofac* 1998 ; 99 (suppl 1) : 109-111

[20] Labrunie G, Lair J, Touzet C. Whartonostomie de dérivation. Indications, technique, résultats. *Rev Stomatol Chir Maxillofac* 1981 ; 82 : 70-75

[21] Legent F, Perlemutter L, Quere M. Anatomie : nerfs crâniens et organes correspondants. Paris : Masson, 1976 : 140-144

[22] Lore. An atlas of head and neck surgery, vol II. Philadelphia : WB Saunders, 1973 : 500-501, 566-569

[23] Matsuba HM, Thawley SE, Levine LA, Simpson JR, Mauney M. Adenoid cystic carcinome of major and minor salivary gland origin. *Laryngoscope* 1984 ; 94 : 1316-1318

[24] Milton CM, Thomas BM, Bickerton RC. Morbidity study of submandibular gland excision. *Ann R Coll Surg Engl* 1986 ; 68 : 148-150

[25] Nahlieli O, Baruchin AM. Sialoendoscopy: three years'experience as a diagnostic and treatment modality. *J Oral Maxillofac Surg* 1997 ; 55 : 912-918

[26] Novotny GM. Submandibular sialolithiasis: transoral excision. *J Otolaryngol* 1989 ; 18 : 354-356

[27] Oates J, Campbell JB, Morgan OW, Pearman K. Surgical treatment of submandibular salivary gland enlargement. *Ear Nose Throat J* 1989 ; 68 : 141-150

[28] O'Dwyer TP, Timon C, Walsh MA. Surgical management of drooling in the neurologically damaged child. *J Laryngol Otol* 1989 ; 103 : 750-752

[29] Ottaviani F, Capaccio P, Rivolta R, Cosmacini P, Pignataro L, Castagone D. Salivary gland stones. US evaluation in shock wave lithotripsy. *Radiology* 1997 ; 204 : 431-437

[30] Skolnik EM, Friedman M, Becker S, Sisson GA, Keyes GR. Tumors of the major salivary glands. *Laryngoscope* 1977 ; 87 : 843-861

[31] Spiro RH, Armstrong J, Harrison L, Geller NL, Lin S, Strong EW. Carcinome of major salivary glands. *Arch Otolaryngol Head Neck Surg* 1989 ; 115 : 316-321

[32] Storrs TJ. Morbidity study of submandibular gland excision letter. *Ann R Coll Surg Engl* 1986 ; 68 : 294

[33] Turco C, Nisio A, Brunetti F. Submandibular sialoadenectomy and long term results. *Minerve Stomatol* 1988 ; 37 : 329-334

[34] Varma SK, Henderson HP, Cotton BR. Treatment of drooling by parotid duct ligation and submandibular duct diversion. *Br J Plast Surg* 1991 ; 44 : 415-417

[35] Weber RS, Byers RM, Petit B, Wolf P, Ang K, Luna M. Submandibular gland tumors. Adverse histologic factors and therapeutic implications. *Arch Otolaryngol Head Neck Surg* 1990 ; 116 : 1055-1060

[36] Williams MF. Sialolithiasis. *Otolaryngol Clin North Am* 1999 ; 32 : 819-834